

Original Article

Tomografía de coherencia óptica como predictor de recuperación visual en pacientes con macroadenomas hipofisarios

Optical coherence tomography as a predictor of visual recovery in patients with pituitary macroadenomas

Sofía Beltrame, Jorge Rasmussen, Pedro Plou, Moira Altszul¹, Claudio Yampolsky, Pablo Ajler

Servicio de Neurocirugía, ¹Servicio de Oftalmología, Hospital Italiano de Buenos Aires, Buenos Aires

E-mail: *Sofía Beltrame - sofia.beltrame@hospitalitaliano.org.ar; Jorge Rasmussen - jorgerasmussen@hospitalitaliano.org.ar; Pedro Plou - pedro.plou@hospitalitaliano.org.ar; Moira Altszul - moira.altzul@hospitalitaliano.org.ar; Claudio Yampolsky - claudio.yampolsky@hospitalitaliano.org.ar; Pablo Ajler - pablo.ajler@hospitalitaliano.org.ar

*Corresponding author

Received: 05 December 17 Accepted: 05 December 17 Published: 13 August 18

Abstract

Background: With pituitary macroadenomas, there is a high incidence of visual loss from optic pathway compression. Surgical removal of the tumor usually prevents progression and allows visual recovery. Our objective was to evaluate if optical coherence tomography (OCT) predicts visual outcomes after surgical decompression.

Methods: Patients with pituitary macroadenomas were prospectively recruited between February 2015 and November 2016. We evaluated preoperative and postoperative visual acuity, automated perimetry, and OCT. We compared the results 6–12 weeks and 6–9 months after surgical removal of the tumor. Dependent and independent continuous variables were analyzed by Student’s *t*-test, linear regression analysis, and Pearson’s correlation coefficients, considering $P < 0.05$ as statistically significant.

Results: Visual acuity and visual field defects were much worse in patients with a thin preoperative retinal nerve fiber layer (RNFL). Both patients with normal RNFL thickness and patients with thin RNFL experienced significant improvement in postoperative visual perimetry 6–12 weeks after surgery. OCT values correlated inversely with pre- and postoperative visual fields, which means that, if the nerve was thicker, the visual field was better. Patients with a normal OCT had greater recovery because their preoperative perimetry values were better. The correlation between OCT values and visual field improvement was weak, suggesting that patients’ visual fields improved after decompressive surgery independent of the nerve’s thickness.

Access this article online

Website:
www.surgicalneurologyint.com

DOI:
10.4103/sni.sni_463_17

Quick Response Code:



This is an open access journal, and articles are distributed under the terms of the Creative Commons Attribution-NonCommercial-ShareAlike 4.0 License, which allows others to remix, tweak, and build upon the work non-commercially, as long as appropriate credit is given and the new creations are licensed under the identical terms.

For reprints contact: reprints@medknow.com

How to cite this article: Beltrame S, Rasmussen J, Plou P, Altszul M, Yampolsky C, Ajler P. Tomografía de coherencia óptica como predictor de recuperación visual en pacientes con macroadenomas hipofisarios. *Surg Neurol Int* 2018;9:S57-65.
<http://surgicalneurologyint.com/Tomografia-de-coherencia-óptica-como-predictor-de-recuperación-visual-en-pacientes-con-macroadenomas-hipofisarios/>

Conclusion: The computerized visual field continues to be the gold standard in the evaluation of patients with pituitary macroadenomas with optic pathway compression. Our results suggest that OCT might not be an accurate predictor of visual outcomes.

Key Words: Optical coherence tomography, pituitary adenomas, transnasal endoscopy, visual perimetry

Resumen

Introducción: Los macroadenomas hipofisarios tienen una elevada incidencia de pérdida visual como consecuencia de la compresión de la vía óptica. La tomografía de coherencia óptica (TCO) ha sido descrita como un factor pronóstico de recuperación. Nuestro objetivo es evaluar si la TCO puede predecir los resultados de recuperación visual.

Métodos: Se realizó un trabajo prospectivo de macroadenomas hipofisarios con compresión de la vía visual e indicación quirúrgica entre febrero del 2015 y noviembre del 2016. Se evaluaron los estudios de agudeza visual, perimetría computarizada y TCO. Se compararon los resultados tras 6-12 semanas y 6-9 meses de la intervención. Las variables cuantitativas continuas dependientes e independientes se relacionaron mediante una prueba T de Student, regresión lineal y correlación de Pearson considerando como estadísticamente significativo una $P < 0,05$.

Resultados: La alteración en la agudeza visual y la perimetría computarizada preoperatorios, fue mayor en aquellos pacientes con TCO alterada. Tanto los pacientes con CFNR normal como adelgazada se constató una mejoría significativa del campo visual a las 6-12 semanas. Los valores de TCO se correlacionaron en forma inversa con los valores de campo visual, lo que significa que a mayor grosor menor es el déficit campimétrico. Los pacientes con TCO normal tuvieron una mejor recuperación ya que el defecto campimétrico preoperatorio fue más leve. La correlación entre los valores de TCO y la mejoría del campo visual no fue significativa, lo que sugiere independientemente del grosor del nervio los pacientes mejoran el campo visual tras la cirugía.

Conclusión: El campo visual computarizado continúa siendo el estudio de elección en la evaluación de pacientes con macroadenomas. La TCO no se considera un predictor de outcome visual.

Palabras clave: Adenomas hipofisarios, campimetría, endoscopía transnasal, tomografía de coherencia óptica

INTRODUCCIÓN

Los adenomas hipofisarios son de los tumores más frecuentes del sistema nervioso central, siendo la pérdida visual el síntoma más común, alcanzado una incidencia de hasta el 70%.^[1,16] La indicación e importancia de la descompresión de la vía óptica mediante la exéresis quirúrgica de estas lesiones radica en evitar la progresión de los daños estructurales de la vía visual y permitir la restitución de los daños funcionales, siendo el grado de recuperación postoperatorio difícil de determinar y variable entre los pacientes.^[14] La evaluación oftalmológica preoperatoria resulta, por lo tanto, relevante siendo la campimetría computarizada el estudio de elección para la determinación de la función

visual. Sin embargo, esta resulta una medición subjetiva que requiere la colaboración, atención y comprensión por parte del paciente para que arroje resultados válidos. A partir de la introducción de nuevas tecnologías en los últimos años, se han incrementado los esfuerzos para mejorar la evaluación de los pacientes y poder determinar aquellos que tendrán más posibilidades de recuperación o incluso normalización del déficit visual. Los potenciales evocados visuales multifocales y la tomografía de coherencia óptica (TCO) de la capa de fibras nerviosas de la retina surgen como herramientas diagnósticas que proveen información valiosa acerca de la indemnidad de la vía visual incluso en pacientes con afectación subclínica de la misma.^[2,13] En los últimos años se ha puesto atención en si la degeneración retrógrada de

las células ganglionares de la retina con el consecuente adelgazamiento del nervio óptico es un factor predictor del outcome visual luego de la descompresión de la vía visual. La tomografía de coherencia óptica es un estudio no invasivo que obtiene imágenes de la retina y permite cuantificar el grosor de la capa de fibras nerviosas de la retina (CFNR), alrededor de la papila con correlación topográfica.^[4,13] Por lo que el objetivo de este trabajo es evaluar si el daño estructural del nervio óptico medido por TCO de CFNR predice el outcome visual de los pacientes operados de macroadenomas hipofisarios con alteración campimétrica.

MATERIAL Y MÉTODOS

Pacientes

Se seleccionaron pacientes con diagnóstico de macroadenomas hipofisarios no funcionantes con compresión de la vía óptica anterior documentada en Resonancia Magnética (RM) y déficit visual constatado en la campimetría computarizada preoperatoria, operados por vía transnasal endoscópica en el Servicio de Neurocirugía del Hospital Italiano de Buenos Aires entre febrero del 2015 y noviembre del 2016. La investigación se llevó a cabo según la Declaración de Helsinki y fue aprobada por la comisión de investigación de la institución, obteniendo los consentimientos informados. Se realizó un análisis prospectivo, en donde todos los pacientes fueron sometidos entre 3-6 semanas antes de la cirugía a una evaluación oftalmológica completa realizada por un especialista en neurooftalmología que incluyó test de agudeza visual de Snellen, fondo de ojo, perimetría visual computarizada y TCO de CFNR. Los estudios se repitieron entre las 6-12 semanas del postoperatorio (Visita 1) y a los 6-9 meses postoperatorio (Visita 2). Todos los pacientes fueron operados por el mismo neurocirujano especialista en base de cráneo (P.A.) y contaban con Resonancia Magnética entre las 6 y las 12 semanas del postoperatorio para evaluar el grado de descompresión. Se incluyeron solo aquellos pacientes con un grado de descompresión 0 y 1 de la clasificación de Fujimoto *et al.*^[9]

Se excluyeron pacientes con más de una intervención o que habían recibido algún tratamiento previo como radiocirugía o con un seguimiento postoperatorio incompleto. Además, se excluyeron aquellos que presentaban alguna otra patología del segmento anterior o posterior del ojo, retina, nervio óptico, pacientes con alteraciones en la refracción fuera del rango de ± 5 dioptrías y pacientes con enfermedades sistémicas que puedan afectar a la retina o nervio óptico como diabetes mellitus o hipertensión arterial severa. Los pacientes con perimetrías computarizadas no confiables, con un factor de fiabilidad (porcentaje de respuestas fallidas que reúne falsos positivos, falsos negativos y fallas en la fijación) mayor al 15% fueron descartados. Por último, se

excluyeron los pacientes que presentaron complicaciones postoperatorias como hematomas en el lecho quirúrgico.

Se utilizó la tomografía de coherencia óptica realizada con un equipo Spectralis (Tracking Laser Tomography) versión de Software 6.0.9, y se obtuvieron el mapa de espesor retiniano en forma de colores, en donde los más fríos representan menor grosor y los más cálidos mayor grosor. También se obtuvo los promedios de mediciones topográficas en micras del diámetro de las CFNR para toda la circunferencia alrededor del disco óptico para cada ojo, clasificándose en una medición total y por cuadrantes (temporal superior, temporal medio, temporal inferior, nasal superior, nasal medio, nasal inferior y mácula).

Para la realización de la campimetría computarizada se utilizó un perímetro Octopus, siendo el área de exploración de 30 grados (que abarca el 83% del campo visual). Se tomó en cuenta para el análisis de los pacientes el defecto medio (DM), que es la media aritmética de las diferencias de las sensibilidades de cada punto con respecto al valor normal para una persona de la misma edad (sensibilidad media corregida por la edad), lo que permite comparaciones entre grupos de edades distintos. Los valores obtenidos equivalen a la desviación media de Humphrey pero se expresa con el signo cambiado, siendo un valor negativo hacia la patología en Humphrey y uno positivo en Octopus. También se usó la curva de Bebie observando la caída o pendiente de la curva hacia la derecha, lo que determina un defecto focal del campo visual característico de los pacientes con compresión sectorial de la vía óptica.

Análisis de datos

Para comparar los datos se utilizó el número de ojos clasificándose en dos grupos, aquellos que tenían una tomografía de coherencia óptica normal (definido como aquellos con un grosor entre el 5 y el 95% para la edad y sexo según la base de datos normalizados por Carl Zeiss Meditec en 2003) y aquellos con un resultado anormal o borderline (definido como aquellos con un grosor menor al 5% para la edad y sexo según la base de datos normalizados por Carl Zeiss Meditec en 2003). De cada ojo, se utilizó el diámetro completo en micras, así como también el obtenido de las divisiones topográficas en 7 cuadrantes de la CFNR (temporal superior, temporal medio, temporal inferior, nasal superior, nasal medio, nasal inferior, mácula).

Con respecto a la campimetría computarizada se utilizaron los valores del defecto medio de todo el campo visual medido en decibeles (dB), así como también por cuadrante (temporal superior, temporal inferior, nasal superior, nasal inferior), considerándose como normal los valores entre -2 y 2 decibeles (dB).

La agudeza visual evaluada con el optotipo de Snellen fue expresada con la escala decimal.

Todos los datos obtenidos de la exploración diagnóstica (agudeza visual, perimetría computarizada

y tomografía de coherencia óptica) fueron expresados a través de la media aritmética y desvío standard por tratarse de variables cuantitativas continuas que siguen una distribución normal.

Análisis estadístico

Para las variables cuantitativas continuas independientes se utilizó el test T Student para variables independientes que es un test de comparación de medias en una muestra de distribución normal. En cuanto a las variables cuantitativas continuas dependientes se utilizó el test T Student para datos apareados. Para estimar la naturaleza de la relación entre las variables continuas se realizó un test de regresión lineal y se calculó el coeficiente de regresión para cuantificar el outcome visual. Se calculó el coeficiente de correlación mediante el método de Pearson para poder establecer la fuerza de la relación entre las variables cuantitativas independientes y dependientes. El análisis fue realizado con el Software estadístico STATA versión 14. Se consideró estadísticamente significativo una $P < 0,005$.

RESULTADOS

Datos preoperatorios

El número total de pacientes incluidos en el estudio fue 16 de los cuales un 69% fueron mujeres ($n = 11$) y 31% hombres ($n = 5$). La edad media en años fue de 57,44 (20-83). Se incluyeron 32 ojos que fueron divididos como se detalló anteriormente en dos grupos: CFNR

normal ($n = 14$) y CFNR anormal o borderline ($n = 18$).

Con respecto a la agudeza visual se observó que los pacientes con CFNR normal presentaban menor pérdida de agudeza visual que aquellos con CFNR anormal o borderline (0,93 vs. 0,65 $P = 0,0137$). El defecto medio global mensurado en el campo visual computarizado fue mayor en pacientes con TCO alterada con una diferencia estadísticamente significativa (3,51 dB vs. 10,98 dB $P = 0,016$). Se evaluó además esta diferencia por cuadrante objetivándose que aquellos pacientes con CFNR delgada tuvieron peores defectos campimétricos con una diferencia estadísticamente significativa en los cuadrantes temporal superior e inferior y nasal inferior, no así en el cuadrante nasal superior (5,41 dB vs. 15,46 dB $P = 0,0006/3,59$ dB vs. 15,09 dB $P = 0,0002/2,28$ dB vs. 7,26 dB $P = 0,0283/2,86$ dB vs. 5,46 dB $P = 0,2714$ respectivamente).

Al comparar aquellos pacientes con TCO normal y anormal observamos que existen diferencias estadísticamente significativas entre los diámetros de la capa de fibras nerviosas de la retina tanto en su totalidad (108,79 micras vs. 82,39 micras $p < 0,00$) como por cuadrante superior, medio e inferior, nasal y temporal. La información se resume en la Tabla 1.

Cambios en la función visual tras la descompresión quirúrgica

Se realizó una comparación entre la agudeza visual y el campo visual preoperatorios (Visita 1) con los obtenidos a

Tabla 1: Comparación de los datos demográficos y aquellos obtenidos mediante el test de evaluación de la agudeza visual de Snellen, campimetría computarizada y tomografía de coherencia óptica (TCO) entre aquellos pacientes con CFNR normal y aquellos con CFNR anormal o borderline

	Total	CFNR normal	CFNR anormal o borderline	P-valor
Sexo (F:M)	11:5	-	-	
n	16	-	-	
n ojos	32	14	18	
Edad (años)	57,44 (16,01)	62,9 (12,41)	54 (18,04)	
Defecto medio (CVC)				
Total	7,71 (7,04)	3,51 (4,36)	10,98 (7,07)	0,016
Temporal superior	11,07 (8,79)	5,41 (4,08)	15,46 (9,02)	0,0006
Temporal inferior	10,06 (9,36)	3,59 (3,97)	15,09 (9,3)	0,0002
Nasal superior	4,32 (6,53)	2,86 (5,94)	5,46 (6,91)	0,2714
Nasal inferior	5,08 (6,47)	2,28 (4,91)	7,26 (6,82)	0,0283
Agudeza visual (Snellen)	0,77 (0,33)	0,93 (0,22)	0,65 (0,35)	0,0137
CFNR				
CFNR Total	93,45 (19,45)	108,79 (11,19)	82,39 (17,32)	<0,0001
Cuadrante temporal superior	124,56 (27,03)	142,64 (17,24)	110,5 (25,03)	0,0002
Cuadrante temporal	55,63 (14,25)	67,23 (10,62)	46,56 (9,21)	<0,0001
Cuadrante temporal inferior	125,22 (28,1)	145,43 (16,65)	109 (25,09)	<0,0001
Cuadrante nasal superior	95,43 (28,4)	111,36 (21,93)	83,06 (27,05)	0,0027
Cuadrante nasal	62,53 (20,91)	72,36 (13,22)	54,89 (22,85)	0,0164
Cuadrante nasal inferior	107,45 (31,31)	121,557 (19,62)	96,5 (34,68)	0,022
Mácula	86,25 (18,65)	100,43 (10,23)	75,22 (16,11)	<0,0001

Si no se especifica todos los valores son medias y su desvío standard. F: Femenino, M: Masculino, CNFR: Capa de fibras nerviosas de la retina, CVC: Campo visual computarizado

los 6-12 semanas (Visita 2) y a los 6-9 meses (Visita 3) de la intervención tanto en los pacientes con TCO normal y aquellos con TCO anormal o borderline. Se calculó el valor de P comparando la Visita 1 con la 2, la Visita 2 con la 3 y la Visita 1 con la 3.

En aquellos pacientes con CFNR normal se constató una mejoría de la agudeza visual entre las visitas (0,65 vs 0,78 vs 0,81 escala decimal) pero la misma no resultó ser estadísticamente significativa ($P = 0,4053$, $P = 0,1894$, $P = 0,2386$ respectivamente). En contraste si se observó una mejoría del campo visual computarizado postoperatorio que resulta significativo en las primeras 6-12 semanas con una media de 3,54 dB vs 0,58 dB $P = 0,0243$. Se constató además que los campos temporales son los que mejoran en mayor cuantía observándose en el campo temporal superior una media de 5,53 dB en los estudios preoperatorios vs. 1,56 dB en la segunda visita con un P valor de 0,0091 y en el campo temporal inferior una media de 3,59 dB vs. una media de 0,95 dB en la segunda visita con un $P = 0,046$. Los datos se describen con mayor detalle en la Tabla 2 a. De los 14 ojos con CFNR normal, el 57% normalizaron el campo visual ($n = 8$) principalmente entre la Visita 1 y 2 (63%, $n = 5$).

En los pacientes con TCO alterada también se objetivó una mejoría significativa en la agudeza visual principalmente entre los exámenes pre y postoperatorios inmediatos (primeras 6-12 semanas) siendo la media de 0,65 vs. 0,78 vs. 0,81 respectivamente, con un P valor de 0,0354 entre la visita 1 y 2 y de 0,1631 entre la visita 2 y 3. Teniendo en cuenta el defecto medio de la perimetría computarizada y al igual que en el caso de los pacientes con TCO normal también se objetivó una mejoría de los valores tras la descompresión quirúrgica de la vía visual. Con respecto al defecto medio total se constató una media preoperatoria de 10,99 dB, una postoperatoria inmediata de 6,98 dB y una media postoperatoria tardía de 5,99 dB. El P valor resultó estadísticamente significativo entre la visita 1 y 2 siendo de 0,0047 y entre la visita 1 y 3 siendo de 0,0016. Cuando se compararon los cuadrantes se observó los temporales mejoraron notoriamente, siendo la media preoperatoria del cuadrante temporal superior de 15,54 dB vs. 11,25 dB en la visita 2 y 9,65 dB en la Visita 3 siendo estadísticamente significativo entre la visita 1-2 ($P = 0,0094$) y visita 1 y 3 ($P = 0,0027$). En el cuadrante temporal inferior se constató una media en la Visita 1 de 15,09 dB, 9,93 dB en la Visita 2 y 8,2 dB en la Visita 3, resultado en una diferencia significativa entre la Visita 1-2 ($P = 0,0030$) y 1-3 ($P = 0,0004$). La información detallada del resto de los cuadrantes se resume en la Tabla 2b. De los 18 pacientes 7 normalizaron el campo visual computarizado total (39%) principalmente en forma inmediata (71%). En los Gráficos 1 y 2 puede visualizarse la mejoría del campo visual computarizado con respecto al campo visual

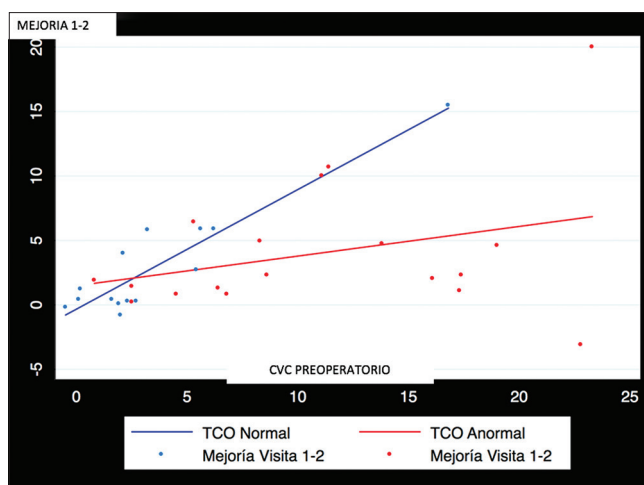


Gráfico 1: Gráfico que compara la mejoría del campo visual computarizado entre las Visitas 1 y 2 y el campo visual computarizado preoperatorio en pacientes con TCO normal (rojo) y alterada (verde)

preoperatorio en pacientes con TCO normal y anormal o borderline en las visitas 1-2 y visitas 2-3, respectivamente.

Cambios en el diámetro de la capa de fibras nerviosas de la retina mensurado con TCO tras la descompresión quirúrgica

En los pacientes con TCO normal no se objetivaron cambios estadísticamente significativos en el grosor del nervio óptico tras la descompresión quirúrgica. Si pudo observarse un aumento leve del diámetro luego de cirugía (108,79 micras vs. 112,14 micras vs. 109,07 micras. Pero en aquellos pacientes con un diámetro adelgazado, se objetivó por el contrario una reducción de las fibras principalmente entre las Visitas 1 y 2 en el diámetro global (media de 82,39 micras vs. 79,95 micras vs. 79,06 micras P valor Visita 1-2 = 0,0328) para posteriormente estabilizarse [Tabla 3].

Comparaciones cuantitativas entre TCO y campo visual computarizado

El análisis de regresión lineal comparando la mejoría del campo visual con el campo visual preoperatorio tras la cirugía descompresiva entre las Visitas 1-2 (donde fue estadísticamente significativa), demostró que aquellos pacientes con CFNR normal previo a la intervención presentan una mayor recuperación del campo visual computarizado (coeficiente de regresión $r = 0,9279$, $P = <0,001$) que aquellos con CFNR delgada ($r = 0,2299$, $P = 0,211$) si los resultados se comparan con el campo visual preoperatorio. Esto mismo también se evidenció entre las visitas 1-3, donde los pacientes con TCO normal tuvieron una mayor recuperación del campo visual, pero los pacientes con CFNR anormal o borderline alcanzaron un mejor outcome global que el alcanzado entre las visitas 1-2 ($r = 0,9337$, $P = <0,001$ vs. $r = 0,3429$, $P = 0,078$). Estos datos nos hablan de que los pacientes que los pacientes con TCO normal obtuvieron una mejor

Tabla 2: Comparación de resultados obtenidos en el test de Snellen agudeza visual y el defecto medio de la campimetría computarizada preoperatorios, postoperatorios inmediatos (Visita 1, 6-12 semanas) y tardíos (Visita 2-3, 6-9 meses).

Tabla 2 a_ pacientes con TCO normal. Tabla 2 b_ pacientes con TCO anormal o borderline

Variable TCO Normal	Visita 1 (preop)	Visita 2 (6-12 semanas POP)	Visita 3 (6-9 meses POP)	P-valor Visita 1-2	P-valor Visita 2-3	P-valor Visita 1-3
AV (Snellen)	0,93 (0,22)	0,98 (0,06)	1 (0)	0,4053	0,1894	0,2386
Defecto medio (CVC)						
Total	3,54 (4,32)	0,58 (1,72)	0,33 (1,48)	0,0243	0,1252	0,015
Temporal superior	5,53 (3,95)	1,56 (1,93)	1,16 (1,61)	0,0091	0,0393	0,0033
Temporal inferior	3,59 (3,97)	0,95 (2,19)	0,54 (1,76)	0,046	0,067	0,0188
Nasal superior	2,86 (5,94)	0,03 (2,35)	0,23 (1,71)	0,0597	0,5997	0,0416
Nasal inferior	2,28 (4,91)	0,13 (1,81)	0,3 (1,72)	0,082	0,4828	0,0694
Variable TCO Anormal o Borderline	Visita 1 (preop)	Visita 2 (6-12 semanas POP)	Visita 3 (6-9 meses POP)	P-valor Visita 1-2	P-valor Visita 2-3	P-valor Visita 1-3
AV (Snellen)	0,65 (0,35)	0,78 (0,33)	0,81 (0,38)	0,0354	0,1631	0,0149
Defecto medio (CVC)						
Total	10,99 (7,05)	6,98 (7,37)	5,99 (6,91)	0,0047	0,1719	0,0016
Temporal superior	15,54 (8,87)	11,25 (9,93)	9,65 (8,52)	0,0094	0,1899	0,0027
Temporal inferior	15,09 (9,3)	9,93 (10,17)	8,2 (8,92)	0,0030	0,1553	0,0004
Nasal superior	5,46 (6,91)	3,34 (5,87)	3,43 (5,89)	0,1608	0,89	0,2112
Nasal inferior	7,26 (6,82)	3,81 (6,43)	3,02 (6,25)	0,0212	0,0734	0,0059

Si no se especifica todos los valores son medias y su desvío standard. AV: Agudeza visual, CVC: Campo visual computarizado, TCO: Tomografía de coherencia óptica, POP: Postoperatorio. Preop: Preoperatorio

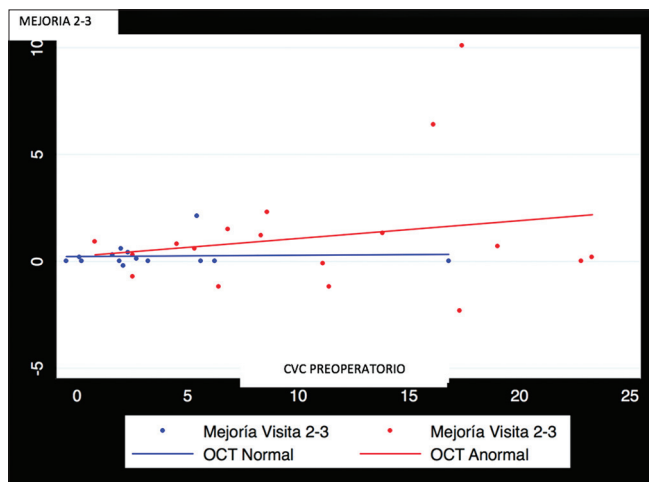


Gráfico 2: Gráfico que compara la mejoría del campo visual computarizado entre las Visitas 2 y 3 del campo visual computarizado y el campo visual computarizado preoperatorio en pacientes con TCO normal (verde) y alterada (rojo)

recuperación como consecuencia de que sus defectos campimétricos preoperatorios eran más leves y aquellos con defectos más graves obtuvieron una gran mejoría. Si se comparan los resultados teniendo en cuenta la TCO preoperatoria y la mejoría del campo visual obtenemos un coeficiente de regresión de $-0,1988$ ($P = 0,058$) para los pacientes con TCO normal y de $0,1790$ ($P = 0,019$), existiendo incluso una relación inversa en los pacientes con CFNR normal dado que dentro de este grupo hubo pacientes con un nervio de mayor grosor que recuperaron menos que otros con mayor grosor.

El coeficiente de correlación de Pearson relacionando el diámetro de la CFNR y los valores del campo visual preoperatorio fue de $-0,6058$ con un $P = 0,003$, lo que significa que a medida que aumenta el grosor del nervio óptico, mejor es el campo visual computarizado preoperatorio siendo esta una correlación alta y este valor estadísticamente significativo. También se observó una correlación moderada y significativa al analizar la relación entre los valores de TCO preoperatorio y el campo visual postoperatorio inmediato siendo la misma de $-0,5625$ ($P = 0,008$) y una correlación alta y significativa con la perimetría visual postoperatoria tardía ($r = -0,6778$, $P = <0,001$). Esto indica básicamente que los pacientes con la CFNR más gruesa tienen defectos visuales más leves tanto pre como postoperatorios. Si se toma en cuenta solo el hemisferio temporal también se constata una correlación alta y estadísticamente significativa siendo $r = -0,6189$, $P = 0,0002$. Pero al analizar el valor de TCO y la mejoría del campo visual computarizado el resultado del coeficiente de correlación fue de $0,0034$ ($P = 0,9851$), evidenciando que, si bien existe una relación positiva entre las variables, ósea que a mayor valor de TCO mayor es la recuperación del campo visual, esta relación es débil ya que se acerca a 0. Lo mismo se obtuvo al analizar el hemisferio temporal ($r = 0,1736$, $P = 0,3419$). Este análisis no resulta estadísticamente significativo.

DISCUSIÓN

Existen numerosos trabajos cuyo objetivo se centró en estudiar la relación de diversos factores y el pronóstico

Tabla 3: Comparación entre los diámetros en micras de la capa de fibras nerviosas de la retina (CFNR) medido con TCO en el preoperatorio, postoperatorio inmediato (6-12 semanas) y postoperatorio alejado (6-9 meses)

Variable CFNR Normal	Visita 1 (preop)	Visita 2 (6-12 semanas)	Visita 3 (6-9 meses POP)	P-valor Visita 1-2	P-valor Visita 2-3	P-valor Visita 1-3
Total	108,79 (11,19)	112,14 (22,89)	109,07 (15,45)	0,4351	0,4303	0,8707
Cuadrante temporal superior	142,64 (17,24)	147,07 (31,82)	143 (17,78)	0,4631	0,4296	0,772
Cuadrante temporal inferior	67,23 (10,62)	70,64 (27,55)	68,64 (14,55)	0,5218	0,6085	0,3397
Cuadrante nasal superior	145,43 (16,65)	149,5 (28,41)	144,71 (19,73)	0,4875	0,312	0,7722
Cuadrante nasal inferior	111,36 (21,93)	111,65 (22,76)	113,79 (21,59)	0,9393	0,4497	0,3633
Cuadrante nasal	72,36 (13,22)	73,21 (17,17)	76 (14,12)	0,7979	0,1589	0,1614
Mácula	121,557 (19,62)	127,29 (37,41)	123,64 (24,72)	0,3966	0,5596	0,3667
Mácula	100,43 (10,23)	106,36 (29,56)	101,64 (11,86)	0,3661	0,4332	0,4038
Variable CFNR Anormal o borderline	Visita 1 (preop)	Visita 2 (6-12 semanas)	Visita 3 (3-6 meses)	P-valor Visita 1-2	P-valor Visita 2-3	P-valor Visita 1-3
Total	82,39 (17,32)	79,95 (17,72)	79,06 (16,9)	0,0328	0,4604	0,0642
Cuadrante temporal superior	110,5 (25,03)	109,5 (24,49)	106,11 (23,51)	0,42	0,1482	0,1889
Cuadrante temporal inferior	46,56 (9,21)	46 (10,43)	45,72 (10,24)	0,6173	0,7137	0,421
Cuadrante nasal superior	109 (25,09)	106 (22,98)	105,22 (23,94)	0,0518	0,6104	0,0159
Cuadrante nasal inferior	83,06 (27,05)	78,95 (26,23)	78,56 (28,51)	0,0434	0,788	0,0132
Cuadrante nasal	54,89 (22,85)	52,95 (24,59)	50,44 (19,32)	0,0608	0,3367	0,0864
Mácula	96,5 (34,68)	92,5 (37,17)	90,94 (37,31)	0,0254	0,349	0,0291
Mácula	75,22 (16,11)	73,17 (16,47)	72,39 (15,77)	0,0962	0,0962	0,1538

Si no se especifica todos los valores son medias y su desvío standard. CFNR: Capa de fibras nerviosas de la retina, POP: Postoperatorio. Preop: Preoperatorio

visual en los pacientes con macroadenomas hipofisarios, siendo los resultados contradictorios. Se tomaron en cuenta la edad, la palidez del disco óptico, la duración de los síntomas previo a la descompresión, el defecto visual preoperatorio y si es un tumor funcionante o no, pero ninguno demostró estar asociado al grado de recuperación visual de los pacientes en forma concluyente.^[11,15,3,22] En los últimos años aumentó el interés en establecer el valor pronóstico de la medición del grosor del nervio óptico para determinar los resultados visuales en los pacientes con compresión de la vía óptica.^[10,12,18,24]

Según los resultados los pacientes con CFNR anormal o borderline presentan peor agudeza visual y defectos campimétricos más severos que aquellos pacientes con CFNR conservada. Con respecto a la agudeza visual generalmente se encuentra preservada en los pacientes con macroadenomas hipofisarios y solo una minoría presentan un déficit severo. Los datos del presente trabajo se condicen con la mayoría de las publicaciones, tomándose por lo tanto la campimetría computarizada como el principal parámetro de afectación funcional de la vía vía óptica en estos pacientes.^[7,12,19,21]

Todos los pacientes incluidos el presente trabajo mejoraron la campimetría visual computarizada luego de la descompresión quirúrgica de la vía óptica, independientemente del diámetro del nervio óptico,

persistiendo la recuperación visual en el largo plazo. Ambos grupos mejoraron el déficit campimétrico principalmente durante el postoperatorio inmediato dentro de las 6-12 semanas de la cirugía. En aquellos pacientes con CFNR delgada el outcome visual final fue mayor entre las visitas 1-3, lo que sugiere que el proceso de remielinización y recuperación funcional persiste en el tiempo. Este resultado es similar a la publicación de Danesh Meyer *et al.* que objetiva que la mayoría de los pacientes muestran mejoría inmediatamente tras la descompresión de la vía óptica, pero que aquellos con TCO anormal o borderline presentan la mayor recuperación en el postoperatorio tardío (entre los 9 y los 15 meses tras la exéresis tumoral).^[7]

El daño estructural derivado de la compresión de la vía óptica anterior no se corrige tras la exéresis tumoral, al menos durante el período de follow up evaluado. Esto difiere de los resultados de Moon *et al.* que si bien objetivó en sus estudios una disminución del diámetro del nervio óptico durante los tres primeros meses tras la exéresis tumoral, posteriormente, tras 6 meses de la intervención, observó una mejoría estructural significativa del grosor del nervio óptico ($P = 0,030$).^[19] Esto no se observó en nuestro trabajo ya que, si bien se constató la misma reducción del grosor de fibras en las Visitas 1 y 2, posteriormente no hubo una mejoría (79,95

micras vs 79,06 micras $P = 0,4604$). Los resultados de Danesh *et al.* fueron distintos según las publicaciones constatándose una casi imperceptible mejoría del grosor de la vía visual en su primera publicación del 1%, para luego en su segunda publicación constatar primero una disminución de 4.1% del grosor promedio del nervio para luego aumentar entre las visitas 2-3 un 4,4%.^[6,7] Esto podría deberse en parte al tiempo de compresión de la vía óptica antes de instaurar el tratamiento y a la severidad del defecto visual, como consecuencia de que en nuestra población de pacientes habitualmente la consulta es tardía. Luego de la cirugía descompresiva se observa una mejoría del campo visual incluso sin que exista una recuperación estructural de la vía óptica lo que se produce gracias a que la remoción de la lesión facilita la restauración de la conducción fisiológica.^[4] El adelgazamiento del nervio que continúa a pesar de la descompresión indica que la degeneración retrógrada progresa por un tiempo para luego estacionarse o incluso mejorar gracias a la remielinización y remodelado, lo que genera que continúe mejorando la función visual que ocurre hasta 3 años luego de la descompresión.^[8,23] Cuando más prolongada es la compresión de la vía óptica y más severo es el déficit visual, más prolongada es la degeneración axonal y por ende la restitución anatómica del nervio es más lenta.^[11,19]

Al analizar la fuerza de la relación entre el diámetro preoperatorio de la CFNR y la perimetría postoperatoria inmediata y tardía, encontramos una correlación moderada y alta respectivamente. Esto quiere decir que aquellos pacientes con mayor grosor del nervio tienen menores déficits campimétricos postoperatorios. En el estudio de Moon *et al.* que reúne 18 ojos establece una correlación alta entre la TCO preoperatoria y el campo visual postoperatorio lo que sería sugestivo de que el diámetro podría ser un indicador pronóstico y que a mayor grosor mejor outcome visual. Al igual que en las publicaciones de Danesh *et al.* y Moon *et al.* se obtuvo que el grosor del hemicampo temporal presenta la mejor correlación con el defecto medio postoperatorio.^[7,19] La publicación de Qiao *et al.* establece una moderada relación entre los valores de CFNR preoperatorio y el defecto medio postoperatorio ($r = 0,441$, $P = 0,000$) y sugiere al igual que nosotros, que la TCO es un estudio complementario, una herramienta más en el estudio de los pacientes con compresión de la vía óptica por adenomas hipofisarios.^[8] Los resultados obtenidos en el presente trabajo fueron similares pudiendo establecer que cuanto más severa es la compresión, más severa la alteración campimétrica y más delgado el nervio.

Al analizar la relación entre la TCO preoperatorio y los valores de mejoría del defecto medio entre el campo visual preoperatorio y postoperatorio en valores absolutos, se constata una correlación débil, lo que significa que, si bien los pacientes con CFNR normal recuperaron más

que aquellos con adelgazamiento de la vía visual, esto está supeditado al defecto campimétrico preoperatorio, siendo este más leve y cercanos a valores normales en este grupo de pacientes. De hecho, puede observarse que dentro de los pacientes con OCT normal no todos recuperaron de igual forma y de hecho se observa un coeficiente de regresión negativo lo que indica que incluso dentro de los pacientes con el grosor normal aquellos que lo tenían más grueso no mejoraron más que los que lo tenían más delgado, pero todos recuperaron en forma significativa. Por lo que puede decirse que cuanto mayor sea el grosor de la vía visual mejor será el campo visual postoperatorio pero no necesariamente será mayor la mejoría (Gráfico 3).

Como se describe en otras publicaciones debe conocerse que los test funcionales como los potenciales evocados y el campo visual computarizado, son estudios con la mayor sensibilidad para la detección de anomalías en pacientes con adenomas pituitarios con compresión de la vía óptica. Esto se debe a que las mediciones de TCO están limitadas a la parte posterior de la vía visual mientras que los test funcionales detectan anomalías tanto de la vía visual anterior y posterior, por lo que subestima el defecto cuando la degeneración axonal retrógrada solo es parcial hecho que es común en estos pacientes.^[5,20,21] Por último, también se debe tener en cuenta que, en la hemianopsia temporal, que es el defecto focal campimétrico más común por compresión del quiasma óptico en pacientes con adenomas de hipófisis, la CNFR del disco óptico no resulta lo más representativo ya que recibe fibras nerviosas de todos los hemicampos nasales y temporales. La región macular recibe únicamente fibras del hemicampo nasal por lo que resulta más representativo en estos pacientes. Los avances de la tecnología y el software de la tomografía de coherencia óptica hacen posible la obtención de

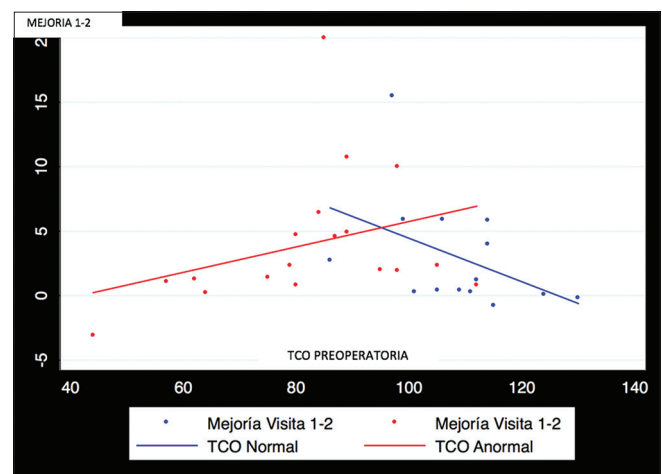


Gráfico 3: Gráfico que compara el grosor de la vía visual en micras preoperatorio (TCO preoperatoria) y su relación con la mejoría del campo visual computarizado entre las visitas 1 y 2 (dB). Los puntos verdes representan los pacientes con TCO normal y los azules pacientes con TCO alterada

medicaciones de la mácula incluso con sectorización. Su relación con el outcome visual en pacientes con patología quiasmática será evaluado en futuros trabajos.^[17]

CONCLUSIÓN

El campo visual computarizado es el estudio de elección en la evaluación de la recuperación visual en pacientes con macroadenomas hipofisarios tras la cirugía descompresiva. La TCO preoperatoria no sería un predictor de outcome visual.

Financial support and sponsorship

Nil.

Conflicts of interest

There are no conflicts of interest.

BIBLIOGRAFÍA

- Anderson D, Faber P, Marcovitz S, Hardy J, Lorenzetti D. Pituitary tumors and the ophthalmologist. *Ophthalmology* 1983;90:1265–70.
- Breclj J. Visual electrophysiology in the clinical evaluation of optic neuritis, chiasmal tumours, achiasmia, and ocular albinism: An overview. *Doc Ophthalmol* 2014;129:71–84.
- Cohen A, Cooper P, Kupersmith M, Flamm E, Ransohoff J. Visual recovery after transsphenoidal removal of pituitary adenomas. *Neurosurgery* 1985;17:446–52.
- Danesh-Meyer H, Carroll S, Foroozan R, Savino PJ, Fan J, Jiang Y, et al. Relationship between retinal nerve fiber layer and visual field sensitivity as measured by optical coherence tomography in chiasmal compression. *Invest Ophthalmol Vis Sci* 2006;47:4827–35.
- Danesh-Meyer H, Carroll S, Gaskin B, Gao A, Gamble G. Correlation of the multifocal visual evoked potential and standard automated perimetry in compressive optic neuropathies. *Invest Ophthalmol Vis Sci* 2006;47:1458–63.
- Danesh-Meyer H, Papchenko T, Savino P, Law A, Evans J, Gamble GD. *In vivo* retinal nerve fiber layer thickness measured by optical coherence tomography predicts visual recovery after surgery for parachiasmal tumors. *Invest Ophthalmol Vis Sci* 2008;49:1879–85.
- Danesh-Meyer HV, Wong A, Papchenko T, Matheos K, Stylli S, Nichols A, et al. Optical coherence tomography predicts visual outcome for pituitary tumors. *J Clin Neurosci* 2015;22:1098–104.
- Donoff RB. Nerve regeneration: Basic and applied aspects. *Crit Rev Oral Biol Med* 1995;6:18–24.
- Fujimoto N, Saeki N, Miyauchi O, Adachi-Usami E. Criteria for early detection of temporal hemianopia in asymptomatic pituitary tumor. *Eye* 2002;16:731–8.
- García T, Sanchez S, Litre C, Radoi C, Delemer B, Rousseaux P, et al. Prognostic value of retinal nerve fiber layer thickness for postoperative peripheral visual field recovery in optic chiasm compression. *J Neurosurg* 2014;121:165–9.
- Gnanalingham K, Bhattacharjee S, Pennington R, Ng J, Mendoza N. The time course of visual field recovery following transphenoidal surgery for pituitary adenomas: predictive factors for a good outcome. *J Neurol Neurosurg Psychiatry* 2005;76:415–9.
- Jacob M, Raverot G, Jouanneau E, Borson-Chazot F, Perrin G, Rabilloud M, et al. Predicting visual outcome after treatment of pituitary adenomas with optical coherence tomography. *Am J Ophthalmol* 2009;147:64–70.
- Kanmori A, Nakamura M, Matsui N, Nagai A, Nakanishi Y, Kusuha S, et al. Optical coherence tomography detects characteristic retinal nerve fiber layer thickness corresponding to band atrophy of the optic discs. *Ophthalmology* 2004;111:2278–83.
- Laws E, Trautmann J, Hollenhorst. Transsphenoidal decompression of the optic nerve and chiasm: Visual results in 62 patients. *J Neurosurg* 1977;46:717–22.
- Marcus M, Vitale S, Calvert PC, Miller NR. Visual parameters in patients with pituitary adenoma before and after transsphenoidal surgery. *Aust NZJ Ophthalmol* 1991;19:111–8.
- Mete O, Asa S. Clinicopathological correlations in pituitary adenomas. *Brain Pathol* 2012;22:443–53.
- Monteiro M, Costa-Cuhha L, Cunha L, Malta R. Correlation between macular and retinal nerve fibre layer. Fourier-domain OCT measurements and visual field loss in chiasmal compression. *Eye* 2010;24:1382–90.
- Monteiro ML, Zambon BK, Cunha LP. Predictive factors for the development of visual loss in patients with pituitary macroadenomas and for visual recovery after optic pathway decompression. *Can J Ophthalmol* 2010;45:404–8.
- Moon C, Hwang S, Ohn Y, Park TK. The time course of visual field recovery and changes of retinal ganglion cells after optic chiasmal decompression. *Invest Ophthalmol Vis Sci* 2011;52:7966–73.
- Punjabi O, Stamper R, Bostrom A, Han Y, Lin SC. Topographic comparison of the visual function on multifocal visual evoked potentials with optic nerve structure on Heidelberg retinal tomography. *Ophthalmology* 2008;115:440–6.
- Qiao N, Zhang Y, Ye Z, Shen M, Shou X, Wang Y, et al. Comparison of multifocal visual evoked potential, static automated perimetry, and optical coherence tomography findings for assessing visual pathways in patients with pituitary adenomas. *Pituitary* 2015;18:598–603.
- Sullivan LJ, O'Day J, McNeill P. Visual outcomes of pituitary adenoma surgery. St. Vincent's Hospital 1968–1987. *J Clin Neuroophthalmol* 1991;11:262–7.
- Unso'd R, Hoyt WF. Band atrophy of the optic nerve. The histology of temporal hemianopsia. *Arch Ophthalmol* 1980;98:1637–8.
- Yoneoka Y, Hatase T, Watanabe N, Jinguji S, Okada M, Takagi M, et al. Early morphological recovery of the optic chiasm is associated with excellent visual outcome in patients with compressive chiasmal syndrome caused by pituitary tumors. *Neurol Res* 2015;37:1–8.