



Case Report


# Glioma del nervio óptico en paciente adulto con presentación hemorrágica tratado mediante abordaje endoscópico transesfenoidal extendido

## Optic nerve glioma in an adult patient with hemorrhagic presentation treated by an extended transsphenoidal endoscopic approach

Alejandra T. Rabadán<sup>1</sup>, Diego Hernández<sup>1</sup>, Analía Varela<sup>2</sup>, Blanca Diez<sup>3</sup>, Javier Rubianes<sup>4</sup>

<sup>1</sup>Neurocirugía. Instituto Argentino de Diagnóstico y Tratamiento IADT. (afiliado a la Universidad de Buenos Aires U.B.A.), <sup>2</sup>Diagnóstico por Imágenes. Instituto Argentino de Diagnóstico y Tratamiento IADT. (afiliado a la Universidad de Buenos Aires U.B.A.), <sup>3</sup>Servicio de Oncología. FLENI, <sup>4</sup>Terapia Intensiva. Instituto Argentino de Diagnóstico y Tratamiento IADT. (afiliado a la Universidad de Buenos Aires U.B.A.)

E-mail: \*Alejandra T. Rabadán - rabadan.alejandra@gmail.com; Diego Hernández - dhernandez@fmed.uba.ar; Analía Varela - analiavarela@hotmail.com; Blanca Diez - bdiez@fleni.org.ar; Javier Rubianes - terapia@iadt.com



**\*Corresponding author:**

Alejandra T. Rabadán,  
Billinghurst 1976. P.B. 1425  
Buenos Aires, Argentina.

rabadan.alejandra@gmail.com

Received : 28 July 2020

Accepted : 30 July 2020

Published : 21 August 2020

**DOI**

10.25259/SNI\_475\_2020

**Quick Response Code:**



### RESUMEN

**Introducción:** El glioma del nervio óptico es una entidad de muy baja incidencia en pacientes adultos, lo cual impide tener suficiente información sobre historia natural y conducta terapéutica en este grupo etario.

**Presentación del Caso:** En el presente artículo comunicamos el caso de un paciente de 27 años de edad con compromiso agudo del nervio óptico izquierdo debido a hemorragia intra tumoral, forma de presentación muy poco común en este tipo de tumores. Se realizó la resección mediante un abordaje endoscópico transesfenoidal extendido, con preservación funcional de la vía óptica contralateral. La anatomía patológica confirmó astrocitoma pilocítico positivo para el rearrreglo KIAA 1549-BRAF. y negativo para la mutación BRAF V600E. Teniendo en cuenta la histopatología y biología molecular en este caso, la estabilidad visual contralateral y la resección quirúrgica amplia, se decidió no realizar tratamiento adyuvante con radioterapia o quimioterapia. El objetivo de esta conducta fue evitar lesiones adicionales sobre el quiasma, nervio óptico contralateral y/o hipotálamo.

**Conclusión:** Dada la escasa información existente en la literatura médica, el reporte de este caso podría contribuir con información adicional en el manejo y conducta terapéutica de este tipo de lesiones.

**Palabras Clave:** Glioma del nervio óptico, Cirugía transesfenoidal endoscópica, Cirugía endoscópica de base de cráneo, Cirugía transesfenoidal

### ABSTRACT

**Background:** The optic nerve glioma is a very uncommon entity in adult patients, with little information about its natural history and therapeutical management.

**Case Description:** We report the case of a 27-year-old patient with acute involvement of the left optic nerve due to intratumoral hemorrhage, a very uncommon form of presentation in this type of tumor. Resection

This is an open-access article distributed under the terms of the Creative Commons Attribution-Non Commercial-Share Alike 4.0 License, which allows others to remix, tweak, and build upon the work non-commercially, as long as the author is credited and the new creations are licensed under the identical terms.

©2020 Published by Scientific Scholar on behalf of Surgical Neurology International

was performed using an extended transsphenoidal endoscopic approach, with functional preservation of the contralateral optic pathway. The histopathology confirmed positive pilocytic astrocytoma with KIAA 1549-BRAF rearrangement and without BRAF V600E mutation. Considering the histopathology and molecular biology, the contralateral visual stability and the wide surgical resection, it was decided not to perform further treatment. The purpose of this decision was to avoid additional damage to the chiasm, contralateral optic nerve and/or hypothalamus.

**Conclusion:** Given the limited data available in medical literature, the report of this case could contribute with additional information on the management and therapeutic approach of this type of tumors.

**Keywords:** Optic nerve glioma, Endoscopic transsphenoidal surgery, Endoscopic skull base surgery, Transsphenoidal surgery

## INTRODUCCIÓN

El glioma del nervio óptico es un tumor intrínseco de la vía óptica prequiasmática que presenta características diferentes en el paciente adulto y en la población pediátrica. Representan el 3-5% de los tumores de SNC en la infancia, pero en los adultos constituye una entidad muy poco frecuente. La histopatología también muestra diferencias.<sup>[6]</sup> En los adultos suelen tratarse de gliomas de alto grado, mientras que en los niños los subtipos histológicos son variados, siendo el más común el astrocitoma pilocítico. Tienen una historia natural de lenta y progresiva evolución en el 15-30% de los casos, y la posibilidad de recurrencia postoperatoria alcanza el 76 %. Cuando están asociados a neurofibromatosis (NF1) presentan mejor pronóstico.<sup>[5-7]</sup>

El objetivo de la siguiente presentación es comunicar un caso infrecuente de este tipo de lesiones en un paciente adulto tratado mediante abordaje transesfenoidal endoscópico extendido, y contribuir con datos adicionales a la escasa información existente sobre la conducta terapéutica más apropiada.

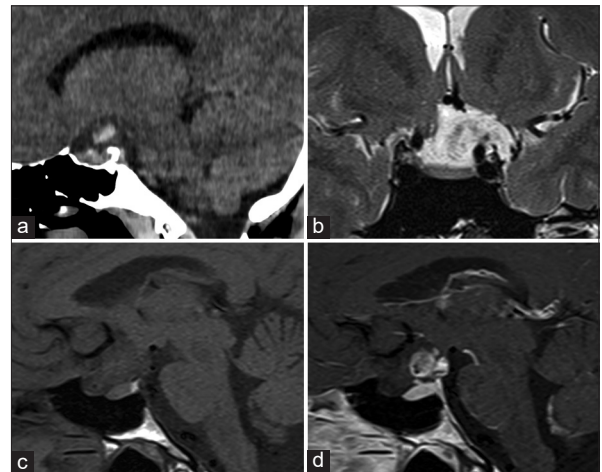
## CASO CLÍNICO

Paciente varón de 27 años de edad, que se presenta con cefalea y pérdida de visión aguda en el ojo izquierdo. Al ingreso se realiza tomografía computada (TAC) de cerebro que evidencia hemorragia a nivel de región selar y periselar. Se completa la evaluación con resonancia magnética (RM) de encéfalo con gadolinio, que permite observar una lesión heterogénea iso e hipo-intensa en la región quiasmática, con escaso realce post-contraste y desplazamiento posterior del tallo pituitario e hipotálamo [Figura 1a-d] La angiografía digital de encéfalo, no evidenció malformaciones vasculares. El laboratorio hormonal del eje hipotálamo-hipofisario fue normal. El examen oftalmológico demostró amaurosis del ojo izquierdo con indemnidad de la visión en el ojo derecho. Se decidió tratamiento quirúrgico mediante abordaje endoscópico transesfenoidal extendido. Durante el procedimiento se observó una masa tumoral rojo grisácea, friable, con una gran porción exoftítica, asociado a hematoma intralesional. Se preservaron las arterias perforantes

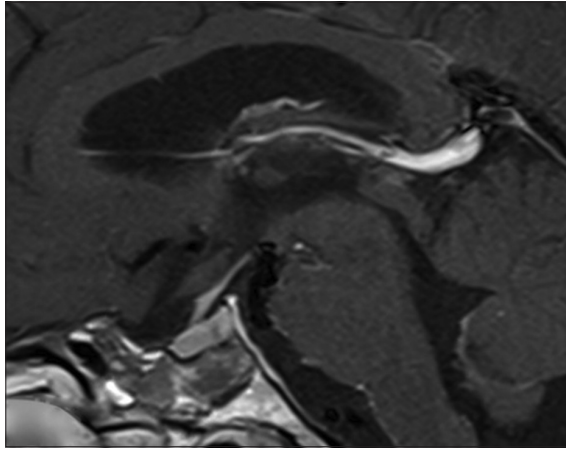
dependientes de la arteria cerebral anterior y la arteria hipofisaria, lográndose una resección extensa [Figura 2].

En el postoperatorio inmediato presentó bradicardia extrema con requerimiento de marcapasos transitorio durante 48 hs con resolución posterior ad-integrum. Al décimo día post-operatorio desarrolló un neumoencéfalo hipertensivo luego de una maniobra de Valsalva. Fue reintervenido quirúrgicamente por abordaje endoscópico transesfenoidal, observándose una brecha en el lecho quirúrgico que fue reparada mediante refuerzo con flap de mucopericondrio, injerto de tejido celular adiposo y nuevo sellado dural con cola de fibrina. La recuperación clínica y neurológica fue completa, con preservación de la visión en el ojo derecho, exámenes hormonales normales y estudio neurocognitivo dentro de los parámetros normales [Figura 3].

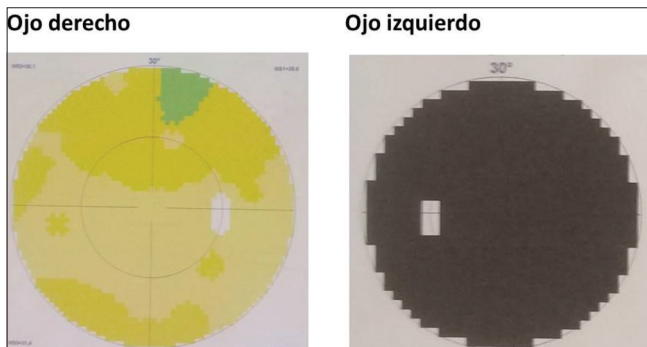
La anatomía patológica confirmó astrocitoma pilocítico positivo para el rearrreglo KIAA 1549-BRAF. y negativo para



**Figura 1:** (a) TAC de cerebro. Corte sagital. Se observa sangrado en la cisterna supraselar; (b) RM selar T2. Corte coronal: se observa tumor supraselar hiperintenso; quiasma óptico y nervio óptico izquierdos comprometidos. (c) RM selar T1. Corte sagital sin contraste: se observa lesión isointensa a nivel del quiasma y nervio óptico; (d) RM selar T1. Corte sagital con contraste: se observa área de focal de realce con el Gadolinio.



**Figura 2:** RM selar T1 con Gadolinio. Corte sagital. Imagen postoperatoria. Se observa reducción significativa de la lesión y visualización completa del tallo pituitario.



**Figura 3:** Campo visual computarizado postoperatorio.

la mutación BRAFV600E. Considerando estas características histopatológicas, la estabilidad visual y la amplia resección quirúrgica realizada, se decidió no realizar tratamiento adyuvante con radioterapia o quimioterapia. Se optó por mantener una conducta expectante, realizando solamente controles de RM de cerebro, con evaluaciones oncológicas y oftalmológica periódicas.

## DISCUSIÓN

El glioma puro del nervio óptico sin compromiso del quiasma, se manifiesta con una alteración severa y lentamente progresiva de la visión unilateral. El mismo constituye una entidad especial que debe ser diferenciada del glioma con compromiso quiasmático o hipotalámico.<sup>[6]</sup> La evolución lentamente progresiva suele llevar a la demora en el diagnóstico precoz, por lo cual este tumor debe considerarse siempre en el diagnóstico diferencial de las alteraciones visuales progresivas.<sup>[6]</sup> La alteración visual aguda con presentación hemorrágica asociada a este tipo de tumor, es muy poco común y ha sido reportada escasamente en la literatura. En este sentido debería también considerarse entre

los diagnósticos diferenciales de lesiones hemorrágicas en esta localización anatómica.<sup>[1,3,4,8,10]</sup>

El tratamiento inicial de elección para este tipo tumoral es la resección quirúrgica. El objetivo terapéutico consiste en lograr la máxima resección posible, evitando la necesidad de tratamiento radiante si el tipo histológico lo permite. La finalidad de esto último es preservar la visión del ojo contralateral, disminuyendo también las posibilidades de recurrencia.<sup>[6]</sup>

Con respecto a la vía de abordaje, se propone tradicionalmente el abordaje transcraneano mediante craneotomía pterional, con o sin transección del nervio óptico prequiasmático.<sup>[2,6]</sup> En las descripciones clásicas, esta opción quirúrgica persigue el objetivo de obtener material para biopsia o simplemente lograr un “debulking” de la lesión. Existe en este abordaje el riesgo potencial de complicaciones como isquemia asociado al compromiso vascular de las arterias perforantes dependientes de las arterias cerebral anterior y comunicante anterior. También puede presentarse lesión quiasmática, o disfunción hipotálamo-hipofisiaria.<sup>[6]</sup> En la búsqueda de un tratamiento curativo, ha sido descrito por Borghei-Razavi *et al.*, la transección prequiasmática del nervio óptico afectado a través de un abordaje transcraneano.<sup>[2]</sup>

En los últimos años, el avance y desarrollo de la cirugía endoscópica de la base de cráneo, ampliamente utilizada para el tratamiento quirúrgico de los adenomas hipofisarios, ha permitido incorporar los abordajes extendidos para otras lesiones de la base de cráneo. Este tipo de abordaje presenta también complicaciones relacionadas con lesión de estructuras vasculares y neurales de la región, así como fistula de líquido cefalorraquídeo o neumoencéfalo entre otras. En referencia específica al glioma del nervio óptico, la implementación del abordaje endoscópico transesfenoidal extendido no ha sido frecuentemente descrito, con solamente dos casos reportados previamente.<sup>[9,11]</sup>

En síntesis, aunque se trate de una lesión muy infrecuente en adultos, el glioma del nervio óptico asociado a la presentación aguda hemorrágica debería sumarse a los diagnósticos diferenciales de las alteraciones visuales agudas de causa tumoral. En este caso particular se aporta el dato de la infrecuente naturaleza de bajo grado de malignidad lesional para el grupo etario al que pertenece el paciente, y la resección amplia de la lesión con preservación de la visión contralateral lograda mediante un abordaje endoscópico transesfenoidal. Este procedimiento ha permitido también postergar cualquier tratamiento oncológico adicional. Por último, se sugiere que en casos tan infrecuentes con escasa evidencia bibliográfica sobre manejo y tratamiento, las evaluaciones, decisiones terapéuticas y políticas de seguimiento a largo plazo se fundamenten en un trabajo multidisciplinario

constituido por especialistas en neurocirugía, diagnóstico por imágenes, oftalmología y oncología.

#### Declaration of patient consent

Patient's consent not required as patients identity is not disclosed or compromised.

#### Financial support and sponsorship

Nil.

#### Conflicts of interest

Ninguno para declarar.

#### REFERENCIAS

- Arrese I, Sarabia R, Zamora T. Chiasmatal haemorrhage secondary to glioma with unusual MRI appearance. *Neurocirugia (Astur)*. 2014;25(3):136-139.
- Borghei-Razavi H, Shibao S, Schick U. Prechiasmatic transection of the optic nerve in optic nerve glioma: technical description and surgical outcome. *Neurosurg Rev*. 2017;40(1):135-141.
- Charles NC, Nelson L, Brookner AR, Lieberman N, Breinin GM. Pilocytic astrocytoma of the optic nerve with hemorrhage and extreme cystic degeneration. *Am J Ophthalmol*. 1981;92(5):691-695.
- Hill JD, Rhee MS, Edwards JR, Hagen MC, Fulkerson DH. Spontaneous intraventricular hemorrhage from low-grade optic glioma: case report and review of the literature. *Childs Nerv Syst*. 2012;28(2):327-330.
- Jungk C, Reinhardt A, Warta R, *et al.* Extent of Resection, MGMT Promoter Methylation Status and Tumor Location Independently Predict Progression-Free Survival in Adult Sporadic Pilocytic Astrocytoma. *Cancers (Basel)*. 2019;11(8):1072.
- Miller NR. Optic Gliomas: Past, Present, and Future. *J Neuroophthalmol*. 2016;36(4):460-473.
- Sadighi Z, Slopis J. Pilocytic astrocytoma: a disease with evolving molecular heterogeneity. *J Child Neurol*. 2013;28(5):625-632.
- Serova NK, Konovalov AN, Eliava SS, *et al.* Glioma khiazmy i zritel'nykh nervov, proiavivshaiasia krovoizlianiem (dva klinicheskikh nabliudeniia i obzor literatury) [Chiasm and optic nerve glioma manifested as hemorrhage (two clinical cases and a literature review)]. *Zh Vopr Neurokhir Im N N Burdenko*. 2016;80(5):90-97.
- Wang J, Jia J, Hou Z, *et al.* Endoscopic transsphenoidal surgery for an adult patient with giant exophytic chiasmatic/hypothalamic glioma. *J Craniofac Surg*. 2018;29(5):e499-e502.
- White JB, Piepgras DG, Scheithauer BW, Parisi JE. Rate of spontaneous hemorrhage in histologically proven cases of pilocytic astrocytoma. *J Neurosurg*. 2008;108(2):223-226.
- Zoli M, Mazzatenta D, Valluzzi A, *et al.* Expanding indications for the extended endoscopic endonasal approach to hypothalamic gliomas: preliminary report. *Neurosurg Focus*. 2014;37(4):E11.

**How to cite this article:** Rabadán AT, Hernández D, Varela A, Diez B, Rubianes J. Glioma del nervio óptico en paciente adulto con presentación hemorrágica tratado mediante abordaje endoscópico transesfenoidal extendido. *Surg Neurol Int* 2020;11:S17-S20.